



Ryc. 4. Elektrokardiograf tranzystorowy zasilany z baterii.
Fot. T. Borkowski

Teleelektrokardiografia czyli zapisywanie EKG na odległość, bez podłączania pacjenta do aparatu, ma dużą przyszłość w weterynarii (2, 3, 11). Innym usprawnieniem są produkowane ostatnio małe przenośne elektrokardioskopy tranzystorowe przystawiane bezpośrednio w okolicy serca, bez przymocowania elektrod;

pozwalają one na szybkie, orientacyjne badanie EKG.

Wydaje się, że w miarę coraz większego usprawniania i upraszczania techniki zapisów EKG, elektrokardiografia może w niedługim czasie znaleźć zastosowanie w ocenie i selekcji zwierząt hodowlanych.

Piśmiennictwo

1. Aleksandrow D., Wyszacka W.: Diagnostyka elektrokardiograficzna, PZWL, 1963.
2. Baron M., Bordet R., Ruet L., Sevestre J.: Rec. Méd. Vét. 146, 359, 1970; *ibid* str. 753.
3. Bornert D., Seidel H., Miwald D., Börner G.: Arch. exp. Veterinärmed. 18, 701, 1964.
4. Dubois M.: Rec. Méd. Vét. 137, 425, 1961.
5. Grauwiler J.: Herz und Kreislauf der Säugetiere, *Experientia Supplementum* 10, Birkhäuser Verlag Basel und Stuttgart, 1965.
6. Hlavka R.: Das Elektrokardiogramm des Rindes, Diss. Wien. 46, 1918.
7. Joszt B.: Życie Wet. 43, 327, 1968.
8. Norr J.: Ztschr. f. Biologie 61, 197, 1913; *ibid* 73, 129, 1921.
9. Owen S. G.: *Electrocardiography*, London, 1966.
10. Sander W.: Zbl. Vet. Med., A 15, 587, 1968.
11. Senta T., Smetzer D. L., Roger Smith C.: *Cornell Veterinarian* 60, 552, 1970.
12. Spörri H.: Arch. Wiss. prakt. Tierheilk. 79, 1, 1944.

Adres autora: dr med. Zofia Rakalska, Puławy, Al. Partyzantów 55, Instytut Weterynarii.

NOTATY Z PRAKTYKI

JERZY PRZEWOSKI, EUGENIUSZ MĄDRY PRÓBA LECZENIA GRZYBICY SKÓRNEJ BYDŁA PREPARATEM GRICIN VET.

W jednym z Państwowych Gospodarstw Rolnych przeprowadzono próbne leczenie grzybicy skórnej u 5-ciu buhajów rasy ncb, w wieku 8 m-cy i wadze od 150—200 kg, stosując doustnie lek pod nazwą Gricin vet. prod. NRD, (100 g leku zawiera ok. 2 g gryzeofulwiny). Na całą kurację trwającą 30 dni zużyto 15 kg preparatu, stosując zgodnie z podanym na opakowaniu przepisem: 25 g leku na 50 kg wagi ciała.

Leczona partia buhajów dotknięta była daleko posuniętymi zmianami grzybiczymi na całej prawie powierzchni skóry. Rozpoznanie kliniczne zostało potwierdzone mikroskopowym badaniem zeszkobin dokonany przez Pracownię Mikologii ZHW w Poznaniu, nr bad. 582-586/D/70. W próbach od wszystkich buhajów stwierdzono artrospory dermatofitów.

Gricin vet. podawano każdej sztuce indywidualnie do koryta jeden raz dziennie na pół godziny przed rannym karmieniem w okresie od 9 grudnia 1970 r. do 6 stycznia 1971 r. z tym, że u dwóch sztuk z powodu nawrotu grzybicy przedłużono podawanie leku o 7 dni. W pierwszych dniach dawkę leku zadawano z trzema częściami paszy treściwej, ponieważ zwierzęta sam preparat niechętnie zjadały. Kontrolę stanowiło 12 buhajków znajdujących się w tej samej oborze z podobnymi zmianami skórnymi, które leczono przez pędzlowanie Lactodermem.

Przed kuracją, jak też po jej zakończeniu przeprowadzono gruntowną dezynfekcję pomieszczenia i sprzętu 5% roztworem formaldehydu.

Wyniki

W okresie terapii nie zaobserwowano u zwierząt żadnych ubocznych objawów wskazujących na toksyczność preparatu. W grupie doświadczalnej wyleczenie ze zmian grzybiczych nastąpiło u jednej sztuki, najmniej dotkniętej po upływie 3 tygodni, u dwóch następnych po 4 tygodniach, a u pozostałych przeciągnęło się z powodu nawrotu — do 5 tygodni.

Doustne stosowanie preparatu Gricin vet. wymaga stałego nadzoru przy zadawaniu go do koryt, przy

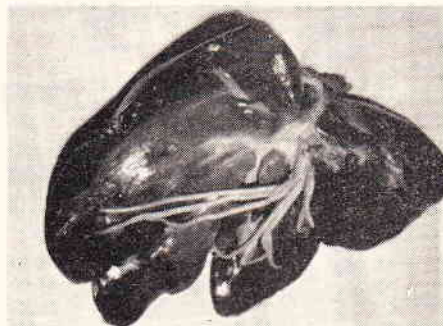
czym wskazanym jest ażeby zwierzęta leczone były na uwięzi.

W grupie kontrolnej leczonej Lactodermem uzyskano wyniki gorsze, nawroty choroby były częstsze, a czas kuracji przedłużył się do 2,5 miesiąca. Poza tym same zabiegi przy leczeniu Lactodermem były o wiele bardziej pracochłonne.

LUDWIK SZYFTER Stęszew

GLISTY Z RODZAJU *ASCARIS SUUM* PRZYCZYNĄ ŻÓLTACZKI MECHANICZNEJ U ŚWIŃ

W czasie spędu świń zakupiono 120 warchlaków w wieku 4—5 miesięcy celem dalszego tuczu w PGR. Świnie te były w bardzo dobrej kondycji. W okresie pięciu dni pobytu w chlewni PGR dobrze znosiły nowe warunki bytowania. Po tym okresie wystąpiły u 30%



zwierząt zaburzenia ze strony przewodu pokarmowego objawiające się biegunką, perwersyjnym apetytem, a u kilku sztuk objawy ze strony układu nerkowego w postaci drgawek. U dwu świń stwierdzono żółtaczkę. Przyczyną jej okazały się glisty (ryc.) wypełniające całkowicie przewód pokarmowy.

Adres autora: lek. wet. Ludwik Szyfter, Stęszew, ul. Świerczewskiego 11, pow. Poznań.