

Wprowadzenie preparatu Equiglobin do leczenia koni, szczególnie w zakresie chorób zakaźnych, wewnętrznych i chirurgii jamy brzusznej pozwoli na zwiększenie efektów le-

czenia, obniżenia kosztów, i szybszego przywrócenia koniowi zdolności do pracy.

Adres autora: lek. wet. Franciszek Wislocki, Piotrków Kujawski, PZLZ.

## NOTATY Z PRAKTYKI

ANTONI FUROWICZ, FRANCISZEK KANIA,  
EWA NIKODEMSKA

### ZATRUCIE ŚRODKIEM PIORĄCYM „ALKILO”

Zakład Higieny Weterynaryjnej w Katowicach  
Kierownik: prof. dr mgr J. SZAFLARSKI

Wobec stale wzrastającego zużycia chemicznych środków piorących należałoby zwrócić uwagę na możliwość występowania zatruc wyżej wymienionymi środkami u zwierząt.

Jednym z nich jest „Alkilo”. Jest to 20% roztwór wodny kerylobenzenosulfonianu sodu, zawierający mocznik, siarczan sodu i kompozycję zapachową.

Przypadek zatrucia płynem „Alkilo” zaobserwowano u 31 świń (jedna padła i jedną dobito) w Tuczarni Szpitala Miejskiego nr 6 w Katowicach. Ustalono, że do odpadów szpitalnych dostało się przypadkowo 2 butelki tego środka.

Objawy zatrucia wystąpiły dnia 15.I.1968 r. w godzinach rannych po upływie 12-tu godzin po skarmieniu. Przebieg choroby był różny: u 3 sztuk stwierdzono utratę apetytu, silną biegunkę, osowiałość na przemian ze zwiększoną pobudliwością, a u pozostałych 28 świń — silną biegunkę z osowiałością. Ciepłota wewnętrzna u wszystkich świń utrzymywała się w granicach normy. Zastosowano leczenie: Enteramid, *Calcium borogluconatum*, środki nasercowe. Mimo tego w dniu 16.I.1968 r. jedna z trzech świń, u których stwierdzono objawy zwiększonej pobudliwości padła, drugą dobito. Padłą sztukę skierowano do ZHW, celem przeprowadzenia badań laboratoryjnych. Sekcyjnie stwierdzono zmiany w obrębie przewodu pokarmowego — przekrwienie błony śluzowej żołądka. Żołądek był wypełniony śliską, pieniącą się treścią pokarmową o charakterystycznym dla „Alkilo” zapachu. Badanie bakteriologiczne i parazytologiczne dało wynik: ujemny. Badaniem chemicznym treści przewodu pokarmowego wykluczono obecność trucizn z grupy popularnych w terenie azotowców i metali ciężkich. Stwierdzono 8,2% mocznika oraz obecność tzw. masy czynnej (procentową zawartość najważniejszego składnika „Alkilo”, jakim jest kerylobenzenosulfonian sodu) w ilości 4,2%, oznaczonej według normy branżowej ZN 64. CZSPE 14—18. pH żołądka wynosiło 7,2. Na podstawie wywiadu, obrazu klinicznego, wyników badań należy przyjąć, że świniom uległy zatruciu środkiem piorącym „Alkilo”. Można wnioskować z danego przypadku, że karma zanieczyszczona „Alkilo” może spowodować zatrucie z konsekwencją zejścia śmiertelnego włącznie.

W związku z tym zaleca się większą dbałość i zabezpieczenie przed ewentualnym dostaniem się środków piorących do karmy dla zwierząt.

Adres autorów: Katowice, ul. Brynowska 27, Zakład Higieny Weterynaryjnej.

KAROL KOTOWSKI  
Bolesławiec Śl.

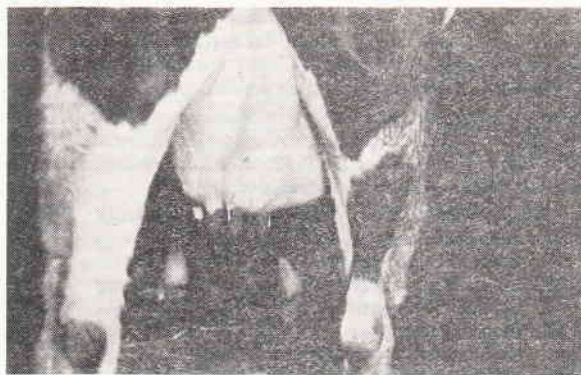
### NIEZWYKŁA LOKALIZACJA PRZEPUKLINY BRZUSZNEJ U KROWY

Przedstawiony przypadek dotyczy krowy rasy ncb, lat 6, nr oborowy 33, stanowiącej własność PGR „K”, wydaje się być ciekawym ze względu na niezwykłą

lokalizację. Wierzchołek worka przepuklinowego stanowiła prawa przednia ćwiartka wymienia, a treść — pętla jelita.

W czerwcu 1967 r. zauważono u krowy po powrocie z pastwiska obrzęk prawej strony wymienia bez jakichkolwiek zmian w mleku. Uznając to za zapalenie wymienia, gospodarstwo próbowało we własnym zakresie podjąć leczenie przez wcieranie maści kamforowej. Nie uzyskano zmniejszenia się obrzęku i zasięgnięto porady lekarskiej.

Badaniem klinicznym stwierdzono temperaturę, tętno, oddechy w granicach normy. Oglądaniem z boku (fot. 1) i z tyłu stwierdzono prawostronną asymetrię gruczołu mlecznego, a zwłaszcza prawej przedniej ćwiartki wymienia. Otwór przepuklinowy był w kształcie szczeliny, długości 5—7 cm a szerokości 2—3 cm, przez który łatwo było można odprowadzić zawartość do jamy brzusznej. Osluchiwanie tej okolicy wykazało szmery perystaltyczne, które przemawiały za obecnością jelit w worku przepuklinowym.



Fot. 1. Od tyłu widoczna „deformacja” prawej przedniej ćwiartki wymienia spowodowana niezwykłym umiejscowieniem przepukliny brzusznej.

Krowę obserwowano do momentu porodu, który odbył się bez powikłań. Po porodzie przepuklina nie uległa żadnym zmianom. Operacji nie podjęto ze względu na nieuzyskanie zgody gospodarstwa.

Adres autora: lek. wet. Karol Kotowski, Bolesławiec Śl., ul. Polna 3.

JERZY MILANOWSKI  
Kalisz

### RESEKCJA JELITA PRZY WGŁOBIENIU JELITA CIENKIEGO

W praktyce terenowej spotykamy się często u przeżuwaczy z zaburzeniami w układzie pokarmowym. Niejednokrotnie przy pobieżnym badaniu klinicznym można nie rozpoznać niedrożności jelita, wywołanej wgłobieniem jelita cienkiego.

W dniu 29.II.1968 r. dowieziono do lecznicy jałowkę czarno-białą, lat 2, dobrej kondycji, wagi ponad 400 kg. Z wywiadu wynikało, że jałowka choruje od 4 dni, z objawami niepokoju, pokładania